Categoria A

REVISTA ARHEOLOGICĂ

serie nouă _ vol. XXI _ nr. 1

Indexată în bazele de date:

SCOPUS, ERIH PLUS, DOAJ, CEEOL, ROAD, ISIFI, CiteFactor

CHIŞINĂU 2025

ISSN 1857-016X
E-ISSN 2537-6144

INSTITUTUL PATRIMONIULUI CULTURAL
SECȚIA PATRIMONIU ARHEOLOGIC

REVISTA ARHEOLOGICĂ

Editor-in-Chief/Redactor șef: dr. **Ghenadie Sîrbu**
Secretar de redacție/editorial secretary: Livia Ermurachi

Colegiul de redacție/Editorial Board

Dr. **Ludmila Bacumenco-Pîrnău** (*Chișinău/Iași*), dr. hab. **Igor Bruiako** (*Odesa*), dr. hab. **Dumitru Boghian** (*Târgu Frumos*), dr. hab. **Roman Croitor** (*Aix-en-Provence*), dr. **Lilia Dergaciov** (*Chișinău*), dr. hab. **Valentin Dergaciov** (*Chișinău*), dr. **Alexandr Diachenko** (*Kiev*), dr. **Vasile Diaconu** (*Târgu Neamț*), dr. **Mariana Gugeanu** (*Iași*), prof. dr. hab. **Svend Hansen** (*Berlin*), prof. dr. hab. **Elke Kaiser** (*Berlin*), dr. **Sergiu Matveev** (*Chișinău*), prof. dr. hab. **Michael Meyer** (*Berlin*), dr. **Octavian Munteanu** (*Chișinău*), prof. dr. hab. **Sergiu Musteață** (*Chișinău/Târgoviște*), prof. dr. hab. **Gheorghe Postică** (*Chișinău*), dr. hab. **Eugen Sava** (*Chișinău*), prof. dr. hab. **Sergei Skoryi** (*Kiev*), prof. dr. **Victor Spinei**, membru al Academiei Române (*București, Iași*), prof. dr. hab. **Marzena Szmyt** (*Poznan*), dr. **Nicolai Telinov** (*Chișinău*), dr. **Denis Topal** (*Chișinău*), dr. **Vlad Vornic** (*Chișinău*), dr. **Aurel Zanoci** (*Chișinău*).

Manuscrisele, cărțile și revistele pentru schimb, precum și orice alte materiale se vor trimite pe adresa: Colegiul de redacție al „Revistei Arheologice", Secția Patrimoniu Arheologic, Institutul Patrimoniului Cultural, bd. Ștefan cel Mare și Sfânt 1, MD-2001, Chișinău, Republica Moldova

Рукописи, книги и журналы для обмена, а также другие материалы необходимо посылать по адресу: редакция «Археологического Журнала», Секция археологического наследия, Институт культурного наследия, бул. Штефан чел Маре ши Сфынт 1, MD-2001 Кишинэу, Республика Молдова

Manuscripts, books and reviews for exchange, as well as other papers are to be sent to the editorship of the "Archaeological Magazine", Section of Archaeological Heritage, Institute of Cultural Heritage, 1 Stefan cel Mare si Sfant bd., MD-2001 Chisinau, Republic of Moldova

Toate lucrările publicate în revistă sunt recenzate de specialiști în domeniu după modelul *double blind peer-review*
Все опубликованные материалы рецензируются специалистами по модели *double blind peer-review*
All the papers to be published will be reviewed by experts according the *double blind peer-review* model

© IPC, 2025

CUPRINS – СОДЕРЖАНИЕ – CONTENTS

STUDII – ИССЛЕДОВАНИЯ – RESEARCHES

Nadezhda Kotova (*Kiev*), **Simon Radchenko** (*Stavanger*)
"M"-like ornamentation in the Southeastern Europe and surroundings
during VII-V Millennia BCE 5

Arsen Harutyunyan, **Vahe Sargsyan**, **Hayk Gyulamiryan** (*Yerevan*)
The Tradition of Epigraphy as a Foundation of State Strategy in the Armenian Highlands 27

Николай Николаев (*Кропивницкий*), **Лилия Цыганенко** (*Измаил*)
Новые памятники малой эпиграфики Северного Причерноморья 41

Kateryna Savelieva (*Kiev*)
Private places of worship in Tyras during Roman times 48

Gheorghe Postică, **Ion Tentiuc** (*Chișinău*)
The money-weight economy in the Carpathian-Dniester area in the 9th-11th centuries
(archaeological contributions) 63

Mariia Videiko (*Kiev*)
Topografia și arheologia orașului Trepol de pe Nipru în secolele XI-XIII 93

MATERIALE ŞI CERCETĂRI DE TEREN – МАТЕРИАЛЫ И ПОЛЕВЫЕ ИССЛЕДОВАНИЯ – PAPERS AND SURVEYS

Najaf Museibli (*Baku*)
Child graves at Galayeri settlement of the Leilatepe culture) 110

Natalia Ovcearov, **Vlad Vornic**, **Sergiu Matveev**, **Sergiu Popovici** (*Chișinău*)
O așezare cu urme de locuire din eneolitic și perioada romană târzie
descoperită la Calarașovca (r-nul Ocnița) 123

Sergiu Popovici (*Chișinău*), **Mariana Popovici** (*Iași*), **Serghei Agulnikov** (*Chișinău*),
Vasilica-Monica Groza, **Ozana-Maria Ciorpac-Petraru** (*Iași*)
Tumulul 23 de la Congaz 138

Vitalii Hutsal (*Kamianets-Podilskii*), **Oleksandr Mohylov**, **Yuliia Ushkova** (*Kiev*)
Bronze Age burial mounds on Husykova Hill in the Zbruch region 160

Игорь Бруяко (*Одесса*)
Жилые сооружения на поселении Картал II (*эпоха раннего гальштата*) 180

Сергей Скорый (*Киев*), **Александр Супруненко** (*Полтава*)
Неординарная находка раннескифского времени на юге
Лесостепного Левобережного Поднепровья 202

Vasile Iarmulschi (*Berlin/Chișinău*), **Vlad Vornic** (*Chișinău*)
O fibulă din bronz de tip Nauheim descoperită la Gura Bâcului
(raionul Anenii Noi, Republica Moldova) 208

DISCUȚII – ДИСКУССИИ – DISCUSSIONS

Эльнур Лятиф оглу Гасанов (*Гянджа*)
Исследование историко-археологических переселений города Гянджи
на основе изучения ремесленных образцов 215

CERCETĂRI INTERDISCIPLINARE – МЕЖДИСЦИПЛИНАРНЫЕ ИССЛЕДОВАНИЯ – INTERDISCIPLINARY SURVEYS

Guram Chkhatarashvili (*Batumi*), **James A. Davenport**, **Michael D. Glascock** (*Missouri*),
Hülya Çalışkan Akgül (*Karadeniz*)
Spread of obsidian and mobility pattern of humans in the South-Eastern Black Sea Coast 226

Дмитрий Кириченко, **Анар Абдуллаев** (*Баку*)
О двух случаях травматических повреждений на черепах из Азербайджана
(эпоха античности) 238

IN HONOREM

To the anniversary of Professor S.A. Skoryi
(Oleksandr Mohylov, *Iași*) 252

LISTA ABREVIERILOR – СПИСОК СОКРАЩЕНИЙ – LIST OF ABBREVIATION 256

INFORMAȚII ȘI CONDIȚIILE DE EDITARE A *REVISTEI ARHEOLOGICE* 257

ИНФОРМАЦИЯ И УСЛОВИЯ ИЗДАНИЯ *АРХЕОЛОГИЧЕСКОГО ЖУРНАЛА* 258

INFORMATION AND CONDITION OF PUBLICATION IN THE *ARCHAEOLOGICAL MAGAZINE* 259

Дмитрий Кириченко, Анар Абдуллаев

О двух случаях травматических повреждений на черепах из Азербайджана (эпоха античности)

Key words: Azerbaijan, Caucasian Albania, archaeology, burials, Antiquity, physical anthropology, craniometry, traumatic injuries, computer tomography.
Cuvinte cheie: Azerbaidjan, Albania caucaziană, arheologie, morminte, antichitate, antropologie fizică, craniometrie, leziuni traumatice, tomografie computerizată.

Dmitri Kirichenko, Anar Abdullayev
On two cases of traumatic injuries on skulls from Azerbaijan (Antiquity period)

The article examines anthropological materials with traces of traumatic injuries from two necropolises (Khynysly and Mingachevir) of ancient Caucasian Albania from the territory of Azerbaijan. According to classifications used in forensic medicine and paleopathology, the injuries are referred to as *perimortem traumas*, committed on the eve of or at the moment of death. On the female skull from the jar burial no. 60 of the Khynysly necropolis, on the right side in the *pterion* area, a triangular defect measuring 15×18×20 mm with no signs of healing is noted. The injury on the skull of the woman from the jar burial no. 60 is a penetrating wound, and it can also be described as a "perforated" fracture. Traumatic injury resulted in death. On the artificially deformed female skull from catacomb burial no. 43, on the left side of the frontal bone, an oval-shaped defect measuring 7×11 mm and 6 mm deep was noted – a depressed compression fracture with no signs of healing. The traumatic injury in the first case (Khynysly) was inflicted by an object with a sharp end, and in the second case (Mingachevir) by a blunt one. The force of the blow in both cases was quite significant: in the first case, it caused severe damage to the bone, with multiple cracks and fractures originating from the affected area; in the second case, the bone was broken and pressed inward. The publication was the first to use data from modern computed tomography of the skull to study paleoanthropological materials from the territory of the republic, which confirmed and supplemented our understanding of the injuries found on the crania of women from the necropolises of Khynysly and Mingachevir. The article also presents data on *perimortem* injuries from the territory of the Near East during the ancient era in the form of a summary table, and also draws up a map of archaeological sites where such cases were discovered.

Dmitri Kirichenko, Anar Abdullayev
Două cazuri de leziuni traumatice pe cranii din Azerbaidjan (perioada antică)

În articol sunt examinate materialele antropologice cu urme de leziuni traumatice din două necropole (Khynysly și Mingachevir) din Albania caucaziană antică de pe teritoriul Azerbaidjanului. În conformitate cu clasificările utilizate în medicina legală și paleopatologie, leziunile sunt denumite *traume perimortem*, comise în ajunul sau în momentul morții. Pe craniul femeii din mormântul în vas nr. 60 din necropola Khynysly, pe partea dreaptă, în zona *pterionului*, se observă un defect triunghiular de 15×18×20 mm, fără semne de vindecare. Leziunea de pe craniul femeii din mormântul în vas nr. 60 este o rană penetrantă și poate fi descrisă și ca o fractură „perforată". Leziunea traumatică a dus la deces. Pe craniul femeii deformate artificial de la înmormântarea în catacombă nr. 43, pe partea stângă a osului frontal, a fost observat un defect de formă ovală care măsoară 7×11 mm și are o adâncime de 6 mm – o fractură de compresie deprimată fără semne de vindecare. Leziunea traumatică în primul caz (Khynysly) a fost provocată de un obiect cu un capăt ascuțit, iar în al doilea caz (Mingachevir) de unul tocit. Forța loviturii în ambele cazuri a fost destul de semnificativă: în primul caz, a provocat daune grave osului, cu crăpături și fracturi multiple provenite din zona afectată; în al doilea caz, osul a fost rupt și presat spre interior. În publicație sunt utilizate, pentru prima dată, rezultatele tomografiei computerizate moderne a craniului pentru a studia materialele paleoantropologice de pe teritoriul republicii, ceea ce a confirmat și a completat înțelegerea noastră a leziunilor surprinse pe craniile femeilor din necropolele Khynysly și Mingachevir. Articolul prezintă, de asemenea, date privind leziunile *perimortem* de pe teritoriul Orientului Apropiat în epoca antică sub forma unui tabel rezumativ și, de asemenea, întocmește o hartă a siturilor arheologice în care au fost descoperite astfel de cazuri.

В статье рассмотрен антропологический материал из двух археологических памятников Азербайджана и двух типов погребений эпохи античной Кавказской Албании. В ходе работы были исследованы два женских черепа со следами травматических повреждений летально-

Revista Arheologică, serie nouă, vol. XXI, nr. 1, 2025, p. 238-251
http://doi.org/10.52603/RA.XXI.1.2025_16

го характера. Первый краниум происходит из кувшинного погребения №60 некрополя Хыныслы (Шемахинский р-н), а второй из катакомбного погребения №43 из Мингечаура.

В настоящее время, палеоантропологический материал представлен в экспозиции «Музея анатомии человека» на кафедре «Анатомии человека и медицинской терминологии» Азербайджанского Медицинского Университета (г. Баку, Азербайджанская Республика).

Новизной публикации является описание новых двух черепных травм с летальным исходом эпохи античности, составление карты находок черепов, демонстрирующие аналогичные случаи с территории Южного Кавказа и Ближнего Востока.

В ходе работы были внедрены и новые технологии – компьютерная томография (КТ) черепа, впервые примененная для исследования антропологического материала из Азербайджана, а также и Южного Кавказа в целях рассмотрения травматических повреждений краниума древней исторической эпохи.

Презентация результатов анализа

Черепа были исследованы (табл. 1) в соответствии с методикой Р. Мартина [Martin, Saler 1957; Alekseev, Debets 1964]. Половая принадлежность захороненных была определена по морфологии черепа [Alekseev, Debets 1964], а возраст – по изношенности зубов верхней челюсти и степени зарастания черепных швов [Buikstra, Ubelaker 1994].

Травматические повреждения были описаны согласно различным современным методикам, широко используемым, как в судебной медицине, так и в палеопатологии [Kriukov 1998; Sauer 1998; Çeker 2022; Mamonova, 1997; Buzhilova 1998; Balabanova, Pererva 2007; Razhev 2013; Balabanova, Pererva 2019; Lovell 1997; Ortner 2003; Knüsel 2005].

Тип искусственной деформации черепа был определен по рекомендациям Е.В. Жирова [Zhirov 1940], М.А. Балабановой [Balabanova 2017], Т.К. Ходжайова [Hodzhaiov 2006].

С целью анализа и обеспечения максимальной точности морфометрических данных и анатомо-топографических особенностей черепов была проведена их компьютерная томография (КТ) на 64 рядном, 128 срезовом аппарате Aquilion CXL фирмы Toshiba (Япония).

Компьютерная томография проводилась в отделении радиологии Учебно-Хирургической Клиники Азербайджанского Медицинского Университета (г. Баку). При проведении томографии череп предварительно устанавливался на столе для сканирования в специальные крепительные системы для обеспечения неподвижности; далее проводилось КТ-сканирование согласно стандартному протоколу без повторов и артефактов. Технические параметры, используемые при сканировании, были следующими:

Детекторный ряд: 64 рядный X 0,5 мм;

Эффективная толщина срезов: 0,5 мм (128 slice реконструкция);

Время оборота: 0,4 сек.;

Напряжение на рентгеновской трубке: 120 kV;

Значение тока: 200-350 mA.

В трех (акциальной, сагиттальной и корональной) проекциях были получены КТ-изображения черепов, в каждой проекции толщина срезов была равна 0,5 мм. Кроме того, методами 3D-реконструкции (volume rendering и surface rendering) были визуализированы макроанатомическая форма черепа и расположение его полостей. Полученные изображения были экспортированы в формате DICOM и проанализированы с помощью программы RadiAnt DICOM Viewer.

В статье представлена сводка случаев травматических повреждений с летальным исходом, синхронного времени с территории Южного Кавказа и Ближнего Востока в виде таблицы, с указанием страны, археологического памятника, типа погребения, количество случаев, пола человека, области фиксации на краниуме, вида ранения/травмы и размеров дефекта.

Поселение и некрополь Хыныслы располагалось около с. Дере Хыныслы, у подножия горы Пирдиреки, в 2 км к западу от современного г. Шемаха (Шемахинский р-н) [Kirichenko, Abdullaiev 2024, 84], в состав которого территориально и входит в настоящий момент.

На памятнике были обнаружены культурные слои эпохи ранней бронзы (куро-араксская культурно-историческая общность) и периода античности и раннего средневековья.

Первые археологические исследования на Хыныслы начались еще в 30-е годы прошлого

века, а в 1958-1965 и 1971-1974 гг. во главе раскопок находился выдающийся азербайджанский археолог – д.и.н., проф. Дж.А. Халилов [Kirichenko, Abdullaiev 2024, 84].

Во время исследований на Хыныслы было раскопано 261 погребение [Kirichenko, Abdullaiev 2024, 84] из которых 81 составляли кувшинные захоронения [Khalilov 1984, 79].

Погребальными кувшинами не всегда могли служить целые сосуды, иногда их заменяла половина по длине разбитого кувшина, для детских погребений применяли любые сосуды и даже большой черепок [Khalilov 1984, 80]. Так, погребения в половине кувшина или на его обломках встречаются только в Шемахинском районе [Khalilov 1984, 81].

Инвентарь кувшинных погребений разнообразный, состоящий из различных керамических сосудов, изделий из стекла, металлов и т.д. [Khalilov 1984]. Кувшинные погребения Хыныслы датируются в пределах III-V вв. [Xəlilov 2013, 116].

Кувшинные погребения были одним из характерных и широко распространенных типов могильных захоронений на протяжении длительного существования государства Кавказская Албания – с VI в. до н.э. по VII в. включительно [Khalilov 1984, 86].

Во время полевого сезона 1965 г. на II раскопочном участке археологического памятника, на глубине 4,8 м от дневной поверхности было выявлено кувшинное погребение №60. Внутри погребального кюпа находился скелет человека, в скорченном положении на правом боку, головой на юг. Инвентарь в погребении обнаружен не был [Xəlilov 1967, 22].

Вероятно, в захоронении все-таки находился кое-какой инвентарь, захоронение, быть может, было разграблено, о таком предположении нам свидетельствует четкий след от какого-то округлого бронзового изделия на левой стороне черепа (рис. 1), возможно бронзовой монеты.

Исследованный из кувшинного погребения №60 череп (рис. 1), принадлежал женщине, в возрасте около 25 лет, хорошей сохранности, гипердолихокранный, характеризуется, очень большим продольным, малым поперечным и малым высотным диаметрами мозговой коробки. Лоб широкий. Лицо широкое, высокое, по указателю – мезен. Обращает на себя ослабленная профилировка лица на верхнем и нижнем уровне. Это можно объяснить, как индивидуальной особенностью, так и монголоидной примесью. Орбиты среднеширокие, средневысокие, мезоконхные. Нос среднеширокий, очень высокий, средневыступающий, лепторинный. О монголоидной примеси, также, возможно, свидетельствуют ширина и высота лица. Женский череп из кувшинного погребения, в целом, относится к южной ветви европеоидной расы с вероятной монголоидной примесью [Kirichenko, Abdullaiev 2024, 92].

Возможно, женщина из кувшинного погребения №60 имела позднесарматское или гуннское происхождение [Kirichenko, Abdullaiev 2024, 95].

Рис. 1. Женский череп. Кувшинное погребение №60. Некрополь Хыныслы. Азербайджан.

Fig. 1. Female skull. Jar burial no. 60. Khynysly necropolis. Azerbaijan.

Рис. 2. Травматическое повреждение. Женский череп из кувшинного погребения №60. Некрополь Хыныслы.

Fig. 2. Traumatic injury. Female skull from the jar burial no. 60. Khynysly necropolis.

На черепе женщины отмечено травматическое повреждение (рис. 2,1) на правой стороне – в области птериона (*pterion*).

Осуществленное КТ-изображение черепа женщины (рис. 3,1), показало, что в корональной проекции видна линия перелома, идущая от правого птериона внутрь, разделяющая малое и большое крыло клиновидной кости (рис. 3,3). Также боковая и нижняя стенки тела клиновидной отделены друг от друга (рис. 3,4), в том числе, присутствует и линия перелома на уровне ската – между телом клиновидной кости и базилярной частью затылочной кости (рис. 3,2).

В анатомии под *птерионом* понимают – область на поверхности черепа человека в месте соединения клиновидно-чешуйчатого и клиновидно-теменного швов [Shadlinskiii *et ali.* 2020].

Следует отметить, что данная область является наиболее слабой и уязвимой точкой головы /краниума. С внутренней стороны черепной коробки в этом месте проходит средняя оболочечная артерия, кость здесь очень тонкая, что создаёт двойную опасность при повреждениях [Shadlinskii *et ali.* 2020]. Удар, нанесенный в эту зону может привести к разрыву артерии и вызвать смерть индивидуума.

Костный дефект, согласно классификации, принятой в судебной медицине и палеопатологии, относится к разновидности *perimortem trauma* (травме, произошедшей накануне или в момент смерти) [Sauer 1998; Çeker 2022; Lovell 1997; Ortner 2003] – треугольной формы (рис. 2,2), размерами 15×18×20 мм. Общая зона поражения – 92 мм.

Ранение, вероятно было нанесено сверху, под прямым углом. Проникновение острого предмета, по всей видимости, одного из разновидностей холодного вида оружия (наконечника копья/дротика) вызвало сильное повреждение кости, от области поражения пошли множественные трещины и надломы (рис. 2,2-3), что свидетельствует о значительной силе удара.

Острие оружия, буквально, «пробило» кость, что привело к мгновенной смерти, учитывая, также и саму зону поражения (рис. 3,3). Края

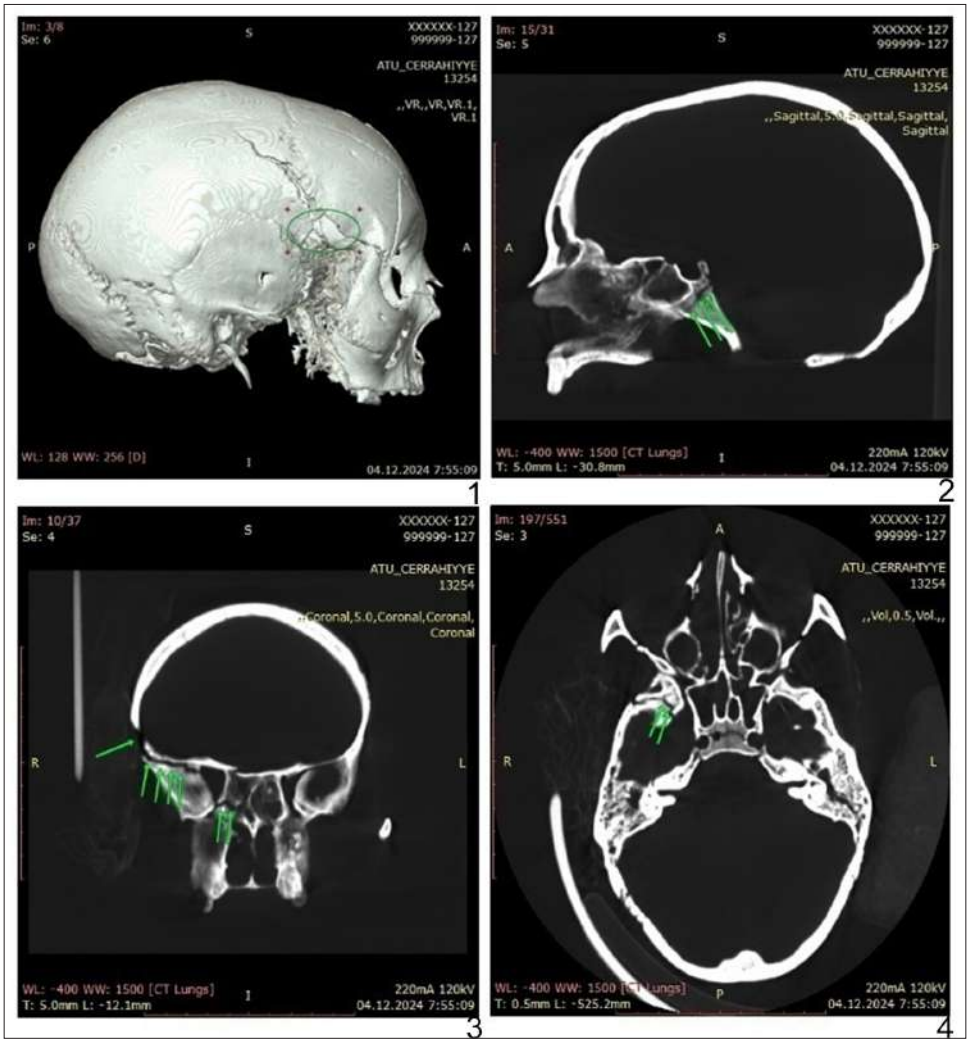

Рис. 3. КТ-реконструкция женского черепа из кувшинного погребения №60. Некрополь Хыныслы. Область дефекта отмечена овалом. Все линии перелома указаны зелеными стрелками.

Fig. 3. CT reconstruction of the female skull from jar burial no. 60. Khynysly necropolis. The defect area is marked with an oval. All lines of the fracture are indicated by green arrows.

дефекта острые, следов заживления или воспалительного процесса не обнаружено. Травма на черепе женщины из кувшинного погребения №60 относится к проникающим ранениям, а также можно обозначить, как «дырчатый» перелом. О сильном ударе свидетельствует и выполненное КТ черепа (рис. 3,2,4). Травматическое повреждение привело к летальному исходу индивидуума.

Второй исследованный нами случай травматизма происходит из Мингечаура. В 1949 г. во время археологических работ в зоне строительства Мингечаурской ГЭС в местности Гала-Гет были обнаружены новые для того времени погребальные памятники на территории Азербайджана – катакомбные погребения.

Местность Гала-Гет была расположена на левом берегу р. Кура вблизи Самухского каменного карьера [Kaziev 1946, 449], в 6 км к северо-востоку от г. Мингечаур, у входных ворот ущелья Боздага [Aslanov 1955, 63]. В настоящее время данная территория затоплена и находится под водами Мингечаурского водохранилища.

Исследователи катакомбные погребения Мингечаура связывают с появлением в Азербайджане племен сармато-аланского круга и датируют в пределах I-VII вв. и подразделяются на две группы: ранние (I-III вв.) и поздние (IV-VII вв.) [Goshgarly 2012].

Касаясь общей характеристики катакомбных погребений нужно заметить, что все они

Рис. 4. Женский череп. Катакомбное погребение №43. Мингечаур. Азербайджан.

Fig. 4. Female skull. Catacomb burial no. 43. Mingachevir. Azerbaijan.

почти одинаковы по устройству камер, представляющих собой куполообразные сводчатые сооружения, эллипсоидные или круглые в плане, 1,5-3 м в диаметре и 0,9-1,7 м высотой. Доступ к камерам осуществлялся через специальные проходы в виде траншей [Aslanov 1955, 64].

Катакомбное погребение №43 было обнаружено в квадрате 20 на глубине 2,2 м. Согласно записям из инвентарной книги археологических раскопок 1946 г. в зоне Мингечаура, в катакомбном погребении №43 находилось три черепа (№1062, 1063, 1069), 2 железные булавки, 2 железных меча, какой-то инструмент из кости, 4 пастовые бусины, кувшин-молочник ярко красного цвета, бронзовое кольцо со вставкой из стекла, 2 бронзовые серьги, виноградная лоза, какой-то предмет украшения и фрагменты железного изделия[1].

К сожалению, (кроме общего перечисления предметов из катакомбы №43 инвентарной книги полевого сезона 1949 г.) не сохранилось отчета, нет ни фото, ни графики, ни размеров катакомбы, ни описания положения и ориентировки погребенных в ней лиц.

Вероятно, погребение №43 относилось к ранней группе катакомбных захоронений Мингечаура.

Все три черепа обнаруженных в катакомбе №43 были искусственно деформированы. Два черепа (№1062, №1063) – мужские, а №1069 – женский [Kasimova 1960].

Нас прежде всего интересует череп №1069, на котором отмечено травматическое повреждение.

Исследованный череп (рис. 4) принадлежал женщине зрелого возраста (35-45 лет), долихокранный, характеризуется большим продольным, средним поперечным и очень большим высотным диаметрами мозговой коробки. Лоб широкий. Лицо средневысокое, среднеширокое, слегка уплотнено на верхнем уровне и хорошо профилировано на нижнем уровне, по указателю – мезен. Орбиты узкие, средневысокие, по указателю – мезоконхные. Нос широкий, высокий, средневыступающий над линией профиля. Антропологический тип – европеоидный.

Женский череп из катакомбы №43 – искусственно деформированный, тип модификации – «комбинированный» (кольцевой + лобно-затылочный).

На лобной кости слева (рис. 5) имеется *perimortem* травма (общая зона повреждения: диаметр – 16 мм, высота – 18 мм, а вдавленный дефект кости составляет: высота – 7 мм, диаметр – 11 мм, глубина 6 мм) овальной формы.

Выполненное КТ черепа женщины из катакомбного погребения №43 четко указывает на полученную травму (рис. 6).

На краниуме, согласно, КТ наблюдается синостозирование венечного шва, с сохранением небольшого участка справа, в области брегмы; причем швы почти лишены зубчато-

1. Авторы выражают свою благодарность доктору философии по истории, доц. Ф.С. Халили за предоставленные нам записи из инвентарной книги археологических раскопок полевого сезона 1949 г. в Мингечауре.

Признак № по Мартину Martin, Saller 1957; Alekseev, Debets 1964	Хыныслы Кувшинное погребение №60 ♂ Kirichenko, Abdullayev 2024	Мингечаур Катакомбное погребение №43 ♂
1	185,1	181
8	131,1	134
5	100,1	99
9	96	97
17	122	139
20	120,4	127
40	90	96
45	131,5	125
48	70	67
51	41	39
51a	40	35
52	34	33
54	25	26
55	56	51
8:1	70,8	74
48:45	53,2	53,6
52:51	82,9	84,6
52:51a	85	94,3
54:55	44,6	50,98
77	143,9	141
∠ Zm	137,1	131
75 (1)	26,5	28

Таблица 1. Индивидуальные краниометрические измерения черепов.

Table 1. Individual craniometrical measurements of skulls.

сти (рис. 7,1), а также отмечены повреждение внутренней (стекловидной) пластинки лобной кости на проекции вдавления (рис. 7,2), линия перелома (рис. 7,3), а также линия перелома и расширение диплоических пространств на стороне травмы (рис. 7.4).

«Фатальный» удар был совершен с большой силой, об этом свидетельствуют трещины, исходящие от зоны дефекта, а также преломление и вдавление кости во внутрь. Вероятно, смертельное ранение было нанесено сверху.

Оружием осуществления *perimortem* травмы послужил какой-то тупой предмет, возможно, булава, обух клевца или другого орудия, который проломил и вдавил кость.

Подобного рода оружие было обнаружено в погребениях эпохи античной Кавказской Албании.

Относительно характеристики травматического повреждения, то его следует идентифицировать, как вдавленный компрессионный перелом.

Травмой называют нарушение целостности или непрерывности тканей организма, которые возникают под воздействием внешних сил [Volkovich 1928, 4].

Травмы выступают, в качестве показателя взаимодействия индивидуума с окружающей средой и обществом [Ortner 2003], а распространение черепных травм в группе является своеобразным маркером агрессивности и неблагополучия социальной атмосферы в популяции [Buzhilova 2005, 197].

В исследуемое время высокая доля боевого травматизма, особенно, приведшая к смерти людей, в основном, встречается на черепах мужчин (особенно искусственно деформированных) [Balabanova, Pererva 2019].

В изучаемый нами период было отмечено 6 случаев травматических повреждений с ле-тальным исходом с территории Азербайджана. Среди них: 4 проникающих ранения с «дырчатым» переломом (кувшинное погребение №1 некрополя Аминли; катакомбное погребение Мингечаура (череп 168 б); погребение №11 по типу «каменный ящик» некрополя Демирчи); 1 случай рубленной травмы (кувшинное погребение на поселении Шортепе) и 1 случай вдавленного компрессионного перелома (погребение №10 по типу «каменный ящик» некрополя Демирчи) [Kirichenko 2025].

В азербайджанской археологической литературе есть еще сообщение археолога С.М. Казиева о травме черепа мужчины из срубного погребения античного периода в Мингечауре, череп, по его словам, «был проломлен» [Goshgarly 2012, 67].

Все они были зафиксированы на черепах мужчин. Три мужских краниума (катакомбное погребение Мингечаура (череп 168б), кувшинное погребение на поселении Шортепе,



Рис. 5. Травматическое повреждение. Женский череп из катакомбного погребения №43. Мингечаур.

Fig. 5. Traumatic injury. Female skull from the catacomb burial no. 43. Mingachevir.

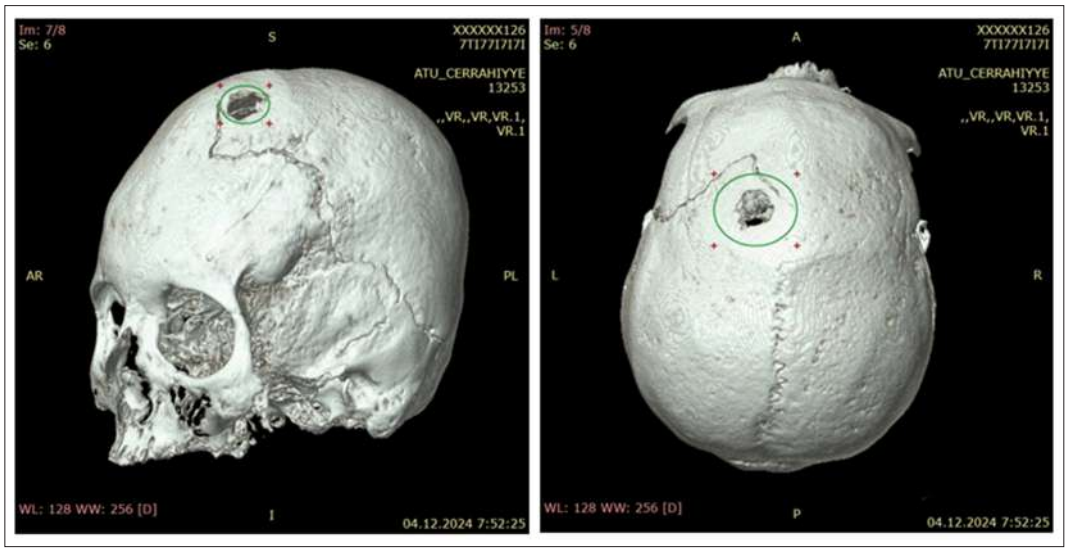

Рис. 6. КТ-реконструкция женского черепа из кувшинного погребения №43. Мингечаур. Область дефекта отмечена овалом.

Fig. 6. CT reconstruction of the female skull from catacomb burial no. 43. Mingachevir. The defect area is marked with an oval.

погребение №10 по типу «каменный ящик» некрополь Демирчи) были искусственно деформированы [Kirichenko 2025].

Травмы были нанесены различными типами вооружения (мечи, булавы, кинжалы, копья, дротики и т.д.), распространенными в исследуемую эпоху.

В данный момент из Азербайджана нам известна лишь одна единственная смертельная травма на черепе (2488) женщины, захороненной в грунтовом погребении (№137) с вытянутым на спине костяком из Мингечаура, но относилась она к более раннему периоду (VII-IV вв. до н.э.). Характер травматического повреждения определялся, как вдавленный компрессионный перелом. Ранение было нанесено тупым предметом, который проломил и вдавил кость, после чего образовалась вмятина округлой формы, а от нее пошли трещи-ны, что свидетельствует о значительной силе удара [Kirichenko 2024].

На территории Южного Кавказа *perimortem* травм, кроме случаев из Азербайджана, совершенных при помощи оружия пока что не выявлено и в научной литературе не описано.

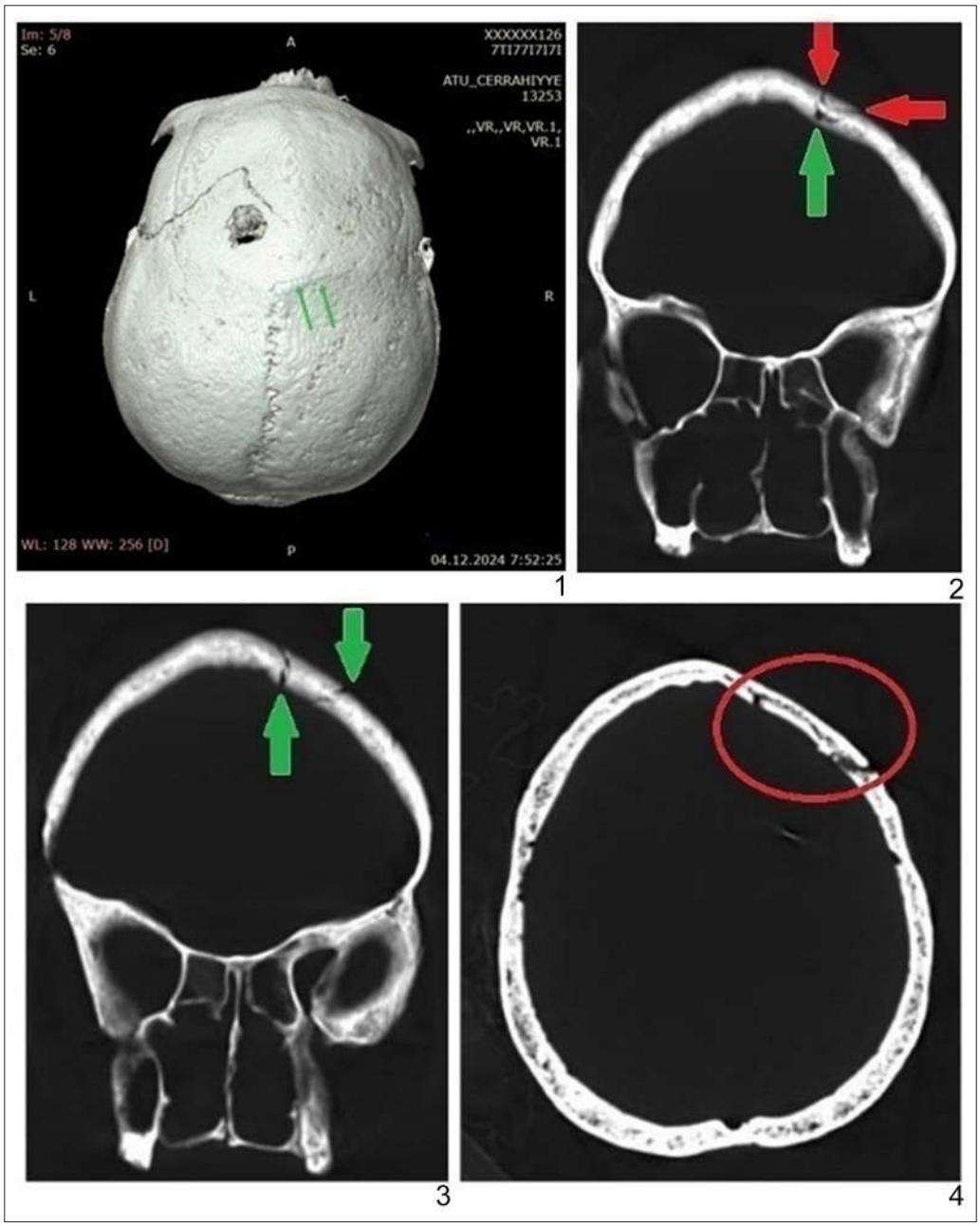

Рис. 7. КТ женского черепа. Катакомбное погребение №43. Мингечаур. Реконструкция. 1 – Синостозирование венечного шва; 2 – Зеленой стрелкой указано повреждение внутренней (стекловидной) пластинки лобной кости на проекции вдавления, указанной красными стрелками; 3 – Линия перелома; 4 – Линия перелома и расширение диплоических пространств на стороне травмы.

Fig. 7. CT of the female. Catacomb burial no. 43. Mingachevir. Reconstruction. 1 – Synostosis of the coronal suture; 2 – The green arrow indicates damage to the internal (vitreous) plate of the frontal bone in the projection of the depression indicated by the red arrows; 3 – The fracture line; 4 – The fracture line and widening of the diploic spaces on the side of the injury are visible.

В настоящее время имеется 6 археологических памятников с территории Ближнего Востока (рис. 8), где были обнаружены черепа с *perimortem* травмами: некрополь Саяла [Strouhal, Jungwirth 1980] (Египет); захоронения гладиаторов в г. Эфес [Kanz, Grossschmidt 2006] (Турция); краниум мужчины из Среднего Нефа церкви Константина и Елены [Uysal

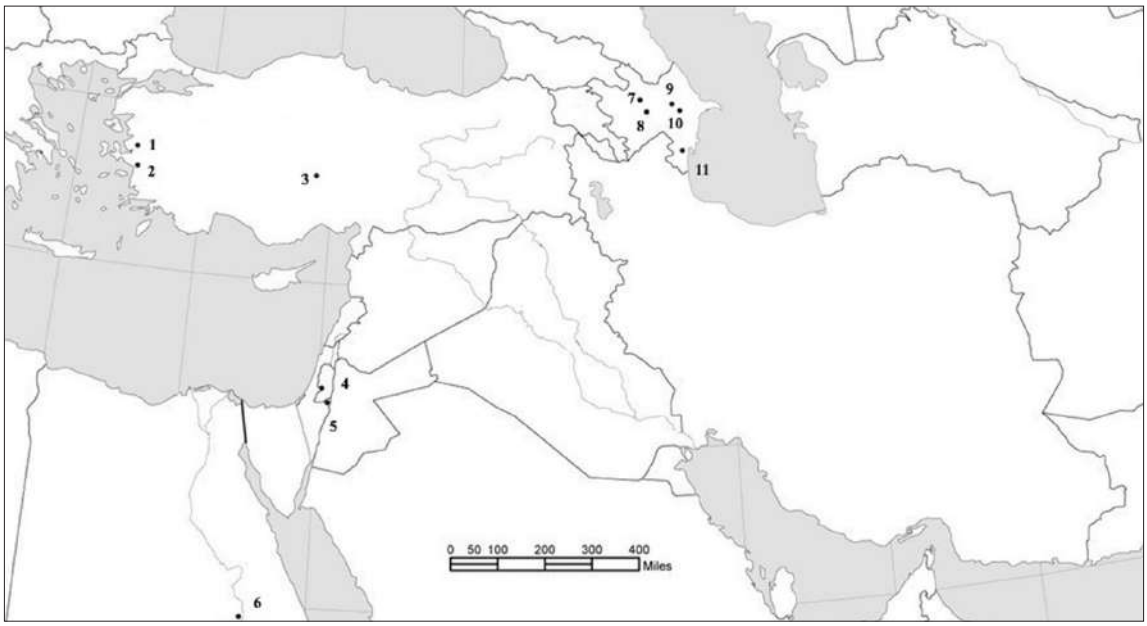

Рис. 8. Археологические памятники с *perimortem* травмами. Южный Кавказ и Ближний Восток. 1 – Йешилова; 2 – Эфес; 3 – Андабалис; 4 – Иерусалим; 5 – Эйн Геди; 6 – Саяла; 7 – Мингечаур; 8 – Шортепе; 9 – Демирчи; 10 – Хыныслы; 11 – Аминли.

Fig. 8. Archaeological sites with perimortem traumas. The South Caucasus and the Near East. 1 – Yeshilova; 2 – Ephesus; 3 – Andabalis; 4 – Jerusalem; 5 – Ein Gedi; 6 – Sayala; 7 – Mingachevir; 8 – Shortepe; 9 – Demirchi; 10 – Khynysly; 11 – Aminli.

2005] в позднеантичном г. Андабалис (около г. Нигде, Турция); погребение мужчины в сырцовом саркофаге из Йешиловы [Türkoral 2016] около г. Измир (античная Смирна, Турция); массовое захоронения жертв резни II в. до н.э. – I в.н.э. из г. Иерусалим [Dittmar *et ali.* 2022] и череп взрослого человека из Эйн Геди, датируемый около I в.н.э. [Nagar 2003, 129] (Израиль).

Большинство травм здесь было зафиксировано также на черепах мужчин (табл. 2). Среди ранений были отмечены: проникающие «дырчатые» переломы, рубленные травмы, вдавленные компрессионные переломы.

Археологический памятник / Страна	Тип погребения, номер	Пол/ Кол-во случаев	Область на черепе / сторона	Размеры (мм, см)	Вид ранения/ травмы	Исследователь
Хыныслы / Азербайджан	Кувшинное №60	Ж/1	Птерион (справа)	15×18×20 мм	П/ДП	Наст. издание
Мингечаур / Азербайджан	Катакомбное –; №43; Срубное –	М/1; Ж/1; М/1	Правая теменная кость; Лобная кость (справа); –	20×20×15 мм; 7×11мм; –	П/ДП; ВКП; П/ДП?	Kirichenko 2025; Наст. Издание; Goshgarly 2012
Демирчи / Азербайджан	«Каменный ящик» №10; №11	М/2	Лобная кость (слева); Височная кость (слева)	10×13 мм; 8×13 мм	ВКП; П/ДП	Kirichenko 2025

Шортепе / Азербайджан	Кувшинное погребение	М/1	Лобная и теменная кость (слева)	8,4×2,1 см	Р	Kirichenko 2025
Йешилова / Турция	Сырцовый саркофаг №1	М/1	Сагитталь ный шов; Теменная кость (справа); Лобная кость (справа)	26,32×7,09 мм; 16,34×7,21 мм; 4,69 мм	П/ДП	Türkoral 2016
Эфес / Турция	Кладбище гладиаторов	М/10	Теменная кость (справа – 4; слева – 4); Лобная кость (справа - 1; слева - 2)	–	ВКП; П/ДП	Kanz, Grossschmidt 2006
Андабалис / Турция	Средний Неф церкви	М/1	Птерион (слева)	Три разреза длиной: 13 см; 5 см; 5 см	Р	Uysal 2005
Эйн Геди / Израиль	–	?	Лобная / Теменная кость (слева)	–	ВКП	Nagar 2003
Иерусалим / Израиль	Массовое погребение в цистерне	М/5 Ж/1 ?/2	Теменная кость (справа и слева); Затылочная кость	–	Р; ВКП	Dittmar et alii. 2022
Саяла / Египет	Грунтовые погребения	–	Лобная кость; Теменная кость	–	Р; ВКП	Strouhal, Jungwirth 1980

Таблица 2. Археологические памятники с *perimortem trauma*. Южный Кавказ и Ближний Восток. Эпоха античности.

Table 2. Archaeological sites with *perimortem trauma*. The South Caucasus and the Near East. Antiquity period.

* –: Данные отсутствуют; М: Мужчина; Ж: Женщина; ?: Пол не установлен; П: Проникающее; ДП: «Дырчатый перелом»; ВКП: Вдавленный компрессионный перелом; Р: Рубленная.

В изучаемый период повреждение в область *птериона* было зафиксировано на краниуме мужчины из церкви Константина и Елены около г. Нигде, но характер ранения был совсем иной – рубленная травма [Uysal 2005].

Если мы обратимся к исследованиям бо-евого травматизма у женщин, то как правило, они происходили без летального исхода.

Случаи травмы на черепах женщин периода античности из Хыныслы и Мингечаура отображают агрессивность среды обитания, вероятные конфликты или столкновения во-

енного характера в ту историческую эпоху.

Женский травматизм с летальным исходом, исследуемого времени на территории нашей республики до сих пор обнаружен не был.

Вдавленный компрессионный перелом на женском черепе из катакомбного погребения №43 Мингечаура еще лишний раз показывает высокую степень боевого травматизма, отмеченного исследователями именно на искусственно деформированных черепах.

Таким образом, в античный период, с учетом новых двух случаев, отмечено 8 травматических повреждений с летальным исходом с территории Азербайджана. Относительно же типа погребений, то они распределились следующим образом: в кувшинных захоронениях зафиксировано 3 случая; в срубных погребениях – 1; в катакомбных погребениях – 2; в погребениях по типу «каменный ящик» – 2. На четырех искусственно деформированных черепах (3 мужских и 1 женском) отмечены *perimortem* травмы.

Библиография

Alekseev, Debets 1964: V.P. Alekseev, G.F. Debets, Kraniometriia. Metodika antropometricheskikh issledovanii. (Moskva 1964) // В.П. Алексеев, Г.Ф. Дебец, Краниометрия. Методика антропометрических исследований. (Москва 1964).

Aslanov 1955: G.M. Aslanov, K izucheniiu rannesrednevekovykh pamiatnikov Mingechaura. Kratkie soobshsheniia instituta istorii material'noi kul'tury 60, 1955, 63-72 // Г.М. Асланов, К изучению раннесредневековых памятников Мингечаура. Краткие сообщения института истории материальной культуры 60, 1955, 63-72.

Balabanova 2017: M.A. Balabanova, Sovremennye issledovaniia morfologicheskikh i kul'turnykh aspektov obychaia iskusstvennoi deformatsii golovy v traditsionnykh kul'turakh narodov mira. Stratum plus 6, 2017, 17-42 // М.А. Балабанова, Современные исследования морфологических и культурных аспектов обычая искусственной деформации головы в традиционных культурах народов мира. Stratum plus 6, 2017, 17-42.

Balabanova, Pererva 2007: M.A. Balabanova, E.V. Pererva, Identifikatsiia tipov oruzhiia po boevym travmam u sarmatov. In: (Iablonskii L.T. , Tairov A.D. red.), Vooruzhenie Sarmatov: regional'naia tipologiia i khronologiia, (Cheliabinsk 2007), 173-181 // М.А. Балабанова, Е.В. Перерва, Идентификация типов оружия по боевым травмам у сарматов. В сб.: (Яблонский Л.Т., Таиров А.Д. ред.), Вооружение Сарматов: региональная типология и хронология, (Челябинск 2007), 173-181.

Balabanova, Pererva 2019: M.A. Balabanova, E.V. Pererva, Travmy kak svidetel'stvo vooruzhennogo nasiliia: (po materialam mogil'nikov sarmatskogo vremeni Nizhnego Povolzh'ia i Nizhnego Dona). Stratum plus 4, 2019, 321-342 // М.А. Балабанова, Е.В. Перерва, Травмы как свидетельство вооруженного насилия: (по материалам могильников сарматского времени Нижнего Поволжья и Нижнего Дона). Stratum plus 4, 2019, 321-342.

Buikstra, Ubelaker 1994: J.E. Buikstra, D.H. Ubelaker, Standards for data collection from human skeletal re-mains: proceedings of a seminar at the Field Museum of Natural History, organized by Jonathan Haas. Arkansas archaeological research series. 44. (Indianapolis 1994).

Buzhilova 1995: A.P. Buzhilova, Drevnee naselenie: (paleopatologicheskie aspekty issledovaniia). (Moscow 1995). // А.П. Бужилова, Древнее население: (палеопатологические аспекты исследования). (Москва 1995).

Buzhilova 2005: A.P. Buzhilova, Homo Sapiens: Istoriia bolezni. (Moskva 2005) // А.П. Бужилова, Homo Sapiens: История болезни. (Москва 2005).

Çeker 2022: D. Çeker, İnsan iskeletlerinde travma çeşitleri ve özellikleri. In: (Çeker D., Sevim Erol A., Plümer Küçük G. eds.), Adli Antropoloji ve Kimliklendirme - Sahada ve Laboratuvarda Popöler Metodlar, (Ankara 2022), 235-260.

Dittmar *et alli*. 2022: J.M. Dittmar, Y. Nagar, K. Arbiv, T. Lieberman, P.D. Mitchell, Violence in Hasmonean Judea: Skeletal evidence of a massacre from 2nd-1st century BCE Jerusalem, International Journal of Osteoarchaeology 32, 2022, 731-745. https://doi.org/10.1002/oa.3084

Goshgarly 2012: G.O. Goshgarly, Tipologiia pogrebal'nykh pamiatnikov antichnogo perioda na territorii Azerbaidzhana. (Baku 2012). // Г.О. Гошгарлы, Типология погребальных памятников античного периода на территории Азербайджана. (Баку 2012).

Khalilov 1984: Dzh.A. Khalilov, Material'naia kul'tura Kavkazskoi Albanii (IV v. do n.e. – III n.e. (Baku 1984) //

Дж.А. Халилов, Материальная культура Кавказской Албании (IV в. до н.э. – III н.э.). (Баку 1984).
Hodzhaiov 2006: T.K. Hodzhaiov, Geografiia i khronologiia prednamerennoi deformatsii golovy v Srednei Azii. In: (Mednikovared M.B. red.), Iskusstvennaia deformatsiia golovy cheloveka v proshlom Evrazii. OPUS: Mezhdistsiplinarnye issledovaniia v arkheologii 5, (Moskva 2006), 12-21 // Т.К. Ходжайов, География и хронология предна-меренной деформации головы в Средней. Азии. В сб.: (Медникова М.Б. ред.), Искусственная деформация головы человека в прошлом Евразии. OPUS. Междисциплинарные исследования в археологии 5, (Москва 2006), 12-21.
Kanz, Grossschmidt 2006: F. Kanz, K. Grossschmidt, Head injuries of Roman gladiators. Forensic Science International 160, 2006, 207-216.
Kasimova 1960: R.M. Kasimova, Antropologicheskie issledovaniia cherepov iz Mingechaura. (Baku 1960) // Р.М. Касимова, Антропологические исследования черепов из Мингечаура. (Баку 1960).
Kaziev 1946: S.M. Kaziev, Ob arkheologicheskikh raskopkakh v Mingechaure. Doklady Akademii Nauk Azerbaidzhanskoi SSR II, 10, 1946, 446-449 // С.М. Казиев, Об археологических раскопках в Мингечауре. Доклады Академии Наук Азербайджанской ССР II, 10, 1946, 446-449.
Kirichenko 2024: D.A. Kirichenko, Skify v Azerbaidzhane: istoriia odnogo ubiistva (arkheologiia i antropologiia). Povolzhskaia arkheologiia 4 (50), 2024, 24-30 // Д.А. Кириченко, Скифы в Азербайджане: история одного убийства (археология и антропология). Поволжская археология 4 (50), 2024, 24-30.
Kirichenko 2025: D.A. Kirichenko, O travmakh cherepa u muzhchin v epokhu antichnosti (Azerbaidzhanskaia Respublika), in press // Д.А. Кириченко, О травмах черепа у мужчин в эпоху античности (Азербайджанская Республика), в печати.
Kirichenko, Abdullayev 2024: D. Kirichenko, A. Abdullaiev, Antropologicheskie materialy iz Khynysly (Azerbaidzhanskaia Respublika). Revista Arheologică, serie nouă, XX, nr. 2, 2024, 83-97 // Д. Кириченко, А. Абдуллаев, Антропологические материалы из Хыныслы (Азербайджанская Республика). Revista Arheologică, serie nouă, XX, nr. 2, 2024, 83-97.
Knüsel 2005: C.J. Knüsel, The physical evidence of warfare-subtle stigmata? In: (Parker Pearson M., Thorpe I.J.N. eds.). Warfare, Violence, and Slavery: Proceedings of a Prehistoric Society conference at Sheffield University. (Oxford 2005), 49-65.
Kriukov 1998: V.N. Kriukov, Sudebnaia meditsina. (Moskva 1998) // С.Н. Крюков, Судебная медицина. (Москва 1998).
Lovell 1997: N.C. Lovell, Trauma analysis in paleopathology, Yearbook of Physical Anthropology 40, 1997, 139-170.
Mamonova 1997: N.N. Mamonova, Boevye travmy na cherepakh iz mogil'nika Ulangom (V-III vv. do n.e.). Rossiiskaia arkheologiia 4, 1997, 108-121 // Н.Н. Мамонова, Боевые травмы на черепах из могильника Улангом (V-III вв. до н.э.). Российская археология 4, 1997, 108-121.
Martin, Saller 1957: R. Martin, K. Saller, Lehrbuch der Anthropologie in Systematischer Darstellung, mit Besonderer Berücksichtigung der Anthropologischen Methoden. Bd. I. (Stuttgart 1957).
Nagar 2003: Y. Nagar, Who lived in Israel? A Story of Ancient Populations. (Jerusalem 2003).
Ortner 2003: D.J. Ortner, Identification of Pathological Conditions in Human Skeletal Remains. (San Diego 2003).
Razhev 2013: D.I. Razhev, Travmy cherepov srednevekovogo naseleniia Zapadnoi Sibiri: Rasprostranenie, struktura, interpretatsii. Vestnik arkheologii, antropologii i etnografii 2 (21), 2013, 56-69 // Д.И. Ражев, Травмы черепов средневекового населения Западной Сибири: Распространение, структура, интерпретации. Вестник археологии, антропологии и этнографии 2 (21), 2013, 56-69.
Sauer 1997: N.J. Sauer, The Timing of Injuries and Manner of Death: Distinguishing Among Ante-mortem, Perimortem, and Postmortem Trauma. In: (Reichs K. ed.). Forensic Osteology Advances in the Identification of Human Remains. 2nd ed. (Springfield 1997), 321-332.
Shadlinskii *et alli.* 2020: V.B. Shadlinskiii, N.T. Movsumov, B.M. Guseinov, S.V. Shadlinskaia, Anatomiia cheloveka. T. 1 (Baku 2020) // В.Б. Шадлинский, Н.Т. Мовсумов, Б.М. Гусейнов, С.В. Шадлинская, Анатомия человека. Т.1 (Баку 2020).
Strouhal, Jungwirth 1980: E. Strouhal, J. Jungwirth, Paleopathology of the Late Roman-Early Byzantine Cemeteries at Sayala. Egyptian Nubia, Journal of Human Evolution 9, 1980, 61-70.
Türkoral 2016: İ. Türkoral, Yeşilova Höyüğü iskelet buluntularının anatomik ve antropolojik açıdan incelenmesi. (İzmir 2016).
Uysal 2005: G. Uysal, Kafatası Travması: Olası Bir Cinayet. Adli Bilimler Dergis 4, 3, 2005, 45-51.
Volkovich 1928: N.M. Volkovich, Povrezhdeniia kostei i sustavov. (Kiev 1928) // Н.М. Волкович, Повреждения

костей и суставов. (Киев 1928).
Xəlilov 1967: C.Ə. Xəlilov, 1965-1966-ci illərdə Xınıslıda arxeoloji qazıntılar. Elmi hesabat. (Bakı 1967).
Xəlilov 2013: M.C. Xəlilov, Qədim Samexiyanın (Kamehiyanın) kəşfi. Azərbaycan arxeologiyası 17, 1, 2013, 113-120.
Zhirov 1940: E.V. Zhirov, Ob iskusstvennoi deformatsii golovy. Kratkie soobshsheniia instituta istorii material'noi kulitury VIII, 1940, 81-88 // Е.В. Жиров, Об искусственной деформации головы. Краткие сообщения института истории материальной культуры VIII, 1940, 81-88.

Дмитрий Кириченко, доктор философии по истории, доцент, ведущий научный сотрудник отдела «Антропология», Институт археологии и антропологии, Национальная Академия Наук Азербайджана, Баку, Азербайджанская Республика, e-mail: dmkirichenko@mail.ru, ORCID: 0000-0002-1045-4159.

Анар Абдуллаев, доктор философии по медицине, доцент, заведующий кафедрой «Анатомия человека и медицинская терминология», Азербайджанский Медицинский Университет, Баку, Азербайджанская Республика, e-mail: anarabdullaev72@mail.ru.